－40周年記念講演－

日本マイクロサージャリー学会40年の軌跡
― 形成外科領域：遊離皮弁移植開発の道程 ―

波利井　清紀
杏林大学医学部形成外科教授
東京大学名誉教授

はじめに

今秋（2013年9月），日本マイクロサージャリー学会が創立40周年を迎え，記念式典が盛大に行われた。式典開催の準備等につき，矢島理事長，小林学会長はじめ関係諸氏のご努力に深謝するものである。

本式典において，小生は日本におけるマイクロサージャリーの開発者の一人として，学会の歩みについて「形成外科領域を中心」に記念講演を行う名誉を与えていただいた。本稿では，その内容を学会誌に残すべく，学会誌編集委員会より執筆を依頼されたが，予定紙数の関係上そのすべてをご紹介できない。そのため，「遊離皮弁の開発の道程」を中心にしたので，ご了承いただきたい。また，多くの形成外科の先生方から御業績の資料もいただいたが，そのすべてをご紹介できないのも残念である。

1．1970年～1980年頃：創生期

私事で恐縮ではあるが，小生がマイクロサージャリーの開発に初めて取り組んだのは1970年から1971年にかけて，東京警察病院での形成外科レジデント2年目がそろそろ終わる頃であった。当時の形成外科部長であった大森清一先生（元東京大学形成外科学教授，東京警察病院院長を歴任，1989年没）に呼ばれて，「米国形成外科学会でup-dateな話題になっているマイクロサージャリーを是非，開発したい，若い君に時間を与えるので，やってみてくれ」と命ぜられたのがきっかけである（**図1**）。また，このために1年間，臨床業務をfreeにするから，毎日，開発実験に取り組めと言う一般病院では例のない命令であった。

その理由は，大森清一先生が1960年代後半より，米国形成外科学会でもっとも有名であったDr. Harry J. Buncke（**図2**）の講演やワークショップに出席し，「これぞ形成外科に必須の手技になろう」と予測されて，小生より前に警察病院のsenior doctorの何名かに開発を命じられたが，彼らは臨床や病院業務に忙しく，まったく成果が出なかったためであったらしい。

図1　恩師（故）大森清一先生と小生（1977年撮影）

図2　Dr. Harry J. Buncke（1922～2008）（1985年頃撮影）

当時は，1965年に奈良県立医大整形外科 小松，玉井両先生（玉井進先生はDr. H. J. Bunckeのもとでも研修された）により行われた，完全切断母指再接着の成功で，マイクロサージャリーといえば「切断指再接着」という気分が盛り上がっていた。広島大学整形外科 生田義和先生，新潟大学整形外科 吉津孝衛先生ら，手の外科を専門にしている人たちが次々と再接着に成功し，マスコミの話題となっていたものである。

このため，小生も最初の臨床例は切断指再接着と思いながら，Dr. BunckeやDr. Cobbettらの文献を頼りに，動物実験室で手技の練習をしていた。そして，最初はラット腹部大動脈の吻合練習から始まり，ほぼ1年後にはラット下腹部皮弁移植，家兎切断外耳再接着などに成功するまでになった。一方，都心にあり，かつ，救急病院ではなかった東京警察病院に切断手指の症例はなかなか来ないことも分かった。これに対して，それまでの有茎皮弁ではなかなか思うように再建できない症例は数多く存在していたので，小生は，文献で勉強していたfree flapの臨床応用に取り組もうと決心した。ちなみに，微小血管吻合を使った遊離皮弁移植の最初の実験的成功は，米国形成外科医Krizek, T.ら（1965）による犬の下腹壁皮弁の遊離移植であった。しかし，この研究に当時日本から留学し，後に川崎医大形成外科初代教授になられた（故）谷　太三郎先生が参加されていたのはあまり知られていない（**図3**）。また，この実験も先にGoldwyn, RMら（1963）が試みたモデルと同一であった。

一方，遊離皮弁の臨床応用が切断手指再接着よりもかなり遅れていたのは，適当な移植する皮弁（donor flap）がなかなか見つからないためであった。小生の所属した東京警察病院形成外科は，当時，熱傷瘢痕や拘縮の症例も多く，その中に熱傷瘢痕性禿髪症例があり，前頭部の自然な生え際ともみ上げの再建に苦慮していた（現在では，そのほとんどがtissue expanderで治療されるが）。そして，この再建の一つとして，Onizuka T & Ohmori S（1965）が頭皮のarterial island flapを報告していたが，前頭部の自然な毛流を得るには至らなかった。

これに対して小生は，この論文を参考にして，より自然な毛流を得るために対側（健側）の浅側頭動静脈で栄養される頭皮皮弁（Onizukaらの報告したarterial island flap）を，患側の前頭部ともみ上げ部の禿髪に移植すれば対称になるので，毛流が自然になることに考えついたのである。幸い，患側と健側の浅側頭動静脈は同じ太さであり，外径も1.5 mm程度あったので吻合はきわめてやさしく，1972年9月に幅約2.5 cm，長さ約12 cm大の遊離頭皮皮弁（free scalp flap）の移植に成功した（**図4**）。幅を狭くしたのは，皮弁採取部を縫縮できる最大幅であったためである。

図3　（故）谷　太三郎川崎医科大学名誉教授
米国留学中に，多分，日本で初めてマイクロサージャリーの実験に参加された方と思われる。（写真：森口教授提供）

図4　世界で初めて著者らにより臨床成功した遊離頭皮皮弁（free scalp flap）
（1972年9月手術，残念ながら誌上報告ではDaniel RK & Taylor IGに後れをとった）

この症例は後に，O'Brien（1973）により，臨床における世界で最初の成功例と喧伝されたため，一躍有名になったが，頭皮皮弁という小さい皮弁でもあり，小生自身はあまり感激がなかったのも事実である。すなわち，世界最初の遊離皮弁の成功という事実が，どれほど重大かを認識していなかったのである。ちなみに，この症例は日本形成外科学会東京地方会で発表したが，出席者の反応もいま一つであった。このような事情で，英文での誌上発表を行わないままでおり，1973年5月に報告さ

れた有名なDaniel & Taylorのfree groin flapの報告の後塵を拝する結果となった（結局，この症例は他の3症例と合わせて1974年PRS誌上に報告した）。

1973年初頭にはニュージーランドの留学から帰国した大森喜太郎氏にマイクロサージャリーを教えることになり，また，groin flapなどに関する欧米の最新知識を得ることができた。1974年4月より鳥居修平氏（後の名古屋大学形成外科教授），翌年，関口順輔氏も入局されたので，東京警察病院には強力なマイクロサージャリーチームができあがった。そして，小生が警察病院を辞する1977年11月（東大形成外科准教授として赴任）までの4年間に約250例のfree flapを行った。特に，関口順輔氏は大変器用な方で，1977年には生後1歳の女児左環指完全切断の再接着に成功（当時，最年少の切断指再接着と思われる），この患者は27歳の時にご自分の結婚式で再接着環指に結婚指輪をつけ，ピアノを弾けるほどになったという（**図5**）。今では，普通に行われる手術ではあろうが，30年近く前では大変難しいことであった。

一方，当時の日本の形成外科施設では，われわれよりも早くから慶應義塾大学形成外科の藤野，原科両氏（原科先生は1974年にDr. Bunckeのもとに留学）がイヌの腹部皮弁の実験的移植に成功されていた（ただし，この時はマイクロサージャリーではなく井口式血管吻合器を使われたとのことである）（**図6**）。また，積極的に遊離皮弁移植を行おうとされていた。

1970年に入りこの世界を大きく変えたのは，McGregor, IAら（1973）によるaxial pattern flapの概念の確立であろう。Daniel & Taylorによるfree groin flapは，McGregorらが報告したgroin flapの軸血管を吻合し下腿再建を行ったものである（**図7**）。Axial pattern flapとしては，それより先に1963年に報告されたBakamjian, VMのdeltopectoral flapがあったが，遊離皮弁（free deltopectoral flap）として成功したのはわれわれ（1973）とFujinoら（1974）の日本人形成外科医であった。

われわれは，1973年秋に米国形成外科学会でのパネルに出席し，free flap 40例の臨床経験例を報告したが，その時，同じパネルではDanielらが1例，O'Brienらが2例という圧倒的な臨床例の差があった（**図8**）。

また，これらの臨床の成功に刺激され，米国形成外科学会などでは，年1～2回のワークショップや学会パネル等が行われ，日本からも小生，藤野氏，原科氏や大森喜太郎氏など形成外科医も多く招待講演者として参加した（**図9**）。東京警察病院にも後のISRM理事長にもなったDr. Berish Strauchをはじめ多数の外国人が見学や留学に来られ，小生らもその対応に追われることに

図5　世界最年少の切断指再接着成功例（1977年当時―東京警察病院関口順輔氏）（関口順輔氏提供）



図6　藤野，原科両氏らによるイヌの下腹壁皮弁の頸部への移植（雌イヌの乳頭を含めた移植で，出産後，子イヌに授乳しているのが印象的であった）

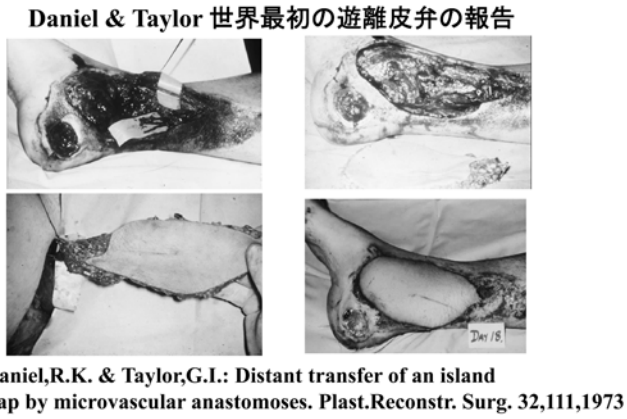

図7　Daniel & Taylorによる世界最初の遊離皮弁（free groin flap）の誌上報告（投稿時に両氏より小生に送られた写真）

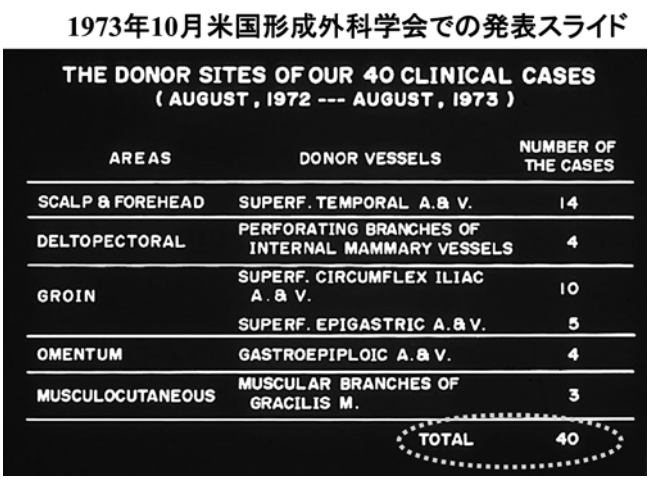

（a）

（b）

図 8　a）1973 年 10 月米国 Florida で開催された米国形成外科学会での発表資料
b）Daniel らとの記念写真

なった（**図 10**）。

2．1980～1990 年頃：開発期

一方，これらの skin flap は血管柄が短く，小さかったので，血管吻合に熟練する必要があり，成功率も高くは無かったため，一般的に普及するには難しい状況であった。この状態を一変したのが，1970 年後半から 1980 年中頃にかけて，McCraw, JB ら（1982), Mathes S & Nahai ら（1983）米国形成外科学医により急速に開発された筋皮弁の登場があった。筋皮弁自体はすでに Owens, N（1955）や Orticochea, M（1972）らにより有茎皮弁として報告されていたが，各種体表筋肉の栄養血管解剖と皮膚血行の関係が明らかにされ，遊離腹直筋皮弁や遊離広背筋皮弁などが登場することにより，遊離皮弁の新しい幕開けとなった。これより以前にはすでに小生らによる遊離薄筋皮弁移植（1976），藤野氏らによる遊離大臀筋皮弁移植（1976）の報告があったが，系統的に広背筋皮弁や腹直筋皮弁の遊離移植が盛んになったのは，1970 年後半から 1980 年初頭になってからである。

一方，本邦においても，中嶋英雄ら（1986）により皮弁血管形態の新しい概念，拡大広背筋皮弁や thin flap の提唱（**図 11**），新冨芳尚ら（1984）によっても muscle vascularized pedile flap（いわゆる secondary vascularized flap）（**図 12**）の報告，中山凱夫ら（1981）による静脈皮弁，野﨑幹弘らのグループによる expander での伸展皮弁の開発（1990）などの新しい donor flap が報告された。

しかし，マイクロサージャリーによる遊離皮弁移植が大きく貢献したのは，頭頸部癌切除後の再建であった。小生は 1980 年より国立がんセンター頭頸科 海老原　敏先生，小野　勇先生らと切除後の一次再建の開発に取り



図 9　米国形成外科学会後援のワークショップ
（1974 年，Wardolf Astoria Hotel, New York）

図 10　東京警察病院で手術に参加する Dr. Strauch

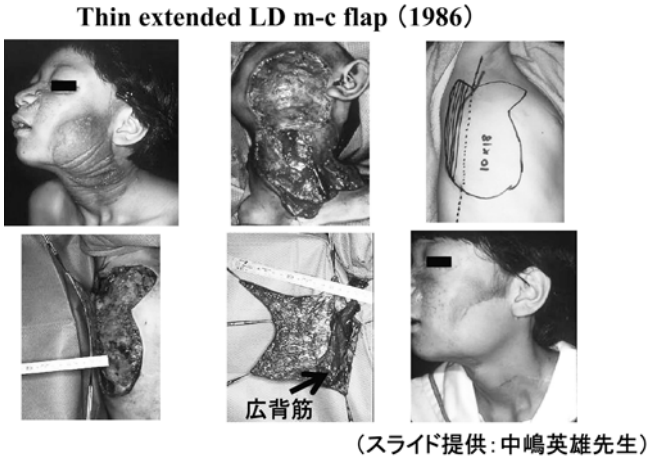

図 11　中嶋英雄氏らによる広背筋皮弁の thin flap

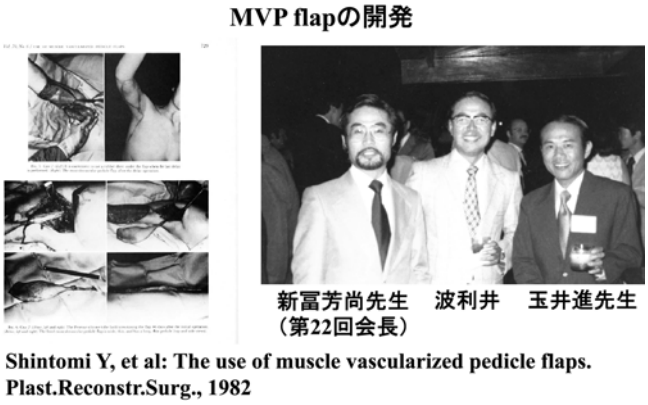

図 12　新冨芳尚氏らによる muscle vascularized pedicle flap

図 13　野崎幹弘氏らによる空腸移植を使った音声管の再建



図 14　第 9 回国際再建マイクロサージャリー学会（International Society of Reconstructive Microsurgery, ISRM －現在の World Society of Microsurgery, WSRM の前身―）の Mt. Fuji Symposium を開催（1988 年 4 月）

組んだ。丁度，その頃に Song, R ら（1982）の遊離前腕皮弁が報告され，長く，太い血管柄を持つこの皮弁は，遊離腹直筋皮弁とともに，頭頸部癌切除後の舌・口腔底再建に大きく寄与した。また，1960 年代に中山氏や井口氏ら消化器外科医が開発した血管吻合器により行われた遊離空腸移植も，微小血管吻合により確実な結果が得られるようになったため，下咽頭・頸部食道再建の最良の方法としてリバイバルするとともに，野崎ら，田原らによる音声管の再建へと発展していった（**図 13**）。

これらの癌切除後の再建（頭頸部癌，乳癌，四肢悪性腫瘍など）は厚労省などにも大きく認知され，各種の助成金の獲得のほか，形成外科が設置されていなかった大学からも広く形成外科の開設が望まれるようになったのは，ひとえにマイクロサージャリーの賜物と思っている。

3．1988 年第 9 回国際再建マイクロサージャリー学会の開催

1972 年ウィーンで Prof. Hanno Millesi が主催して開かれた Microsurgery Symposium が第 1 回国際再建マイクロサージャリー学会（International Society of Reconstructive Microsurgery, ISRM, 現在の World Society of Reconstructive Microsurgery, WSRM）となり，2 年に 1 度国際学会（この学会は International Symposium と呼んでいた）を各国で開いてきた。そして，1988 年 4 月 17～22 日，第 9 回の学会を日本主催することになり，玉井先生とともに当時の理事となっていた小生が，大会組織委員長（Symposium Chair）に指名された。会長は中国の Zhong-Wei Chen 先生で，プログラム委員長は生田義和広島大学整形外科教授にお願いした（**図 14**）。

マイクロサージャリー関係では，日本で最初に行う国際学会であったため，有名な富士山を見てもらおうと，



図 15　第 9 回学会開催時の理事。なお，ISRM は ISM（International Society of Microsurgery）と合併し 2001 年第 1 回大会が台湾（会長：Dr. Fu-chang Wei）で行われ，2009 年には沖縄で開催された。

（写真提供：光嶋勲氏）

図 16　穿通枝皮弁の開発
第一回国際穿通枝皮弁講習会と光嶋氏の報告した腹直筋穿通枝皮弁

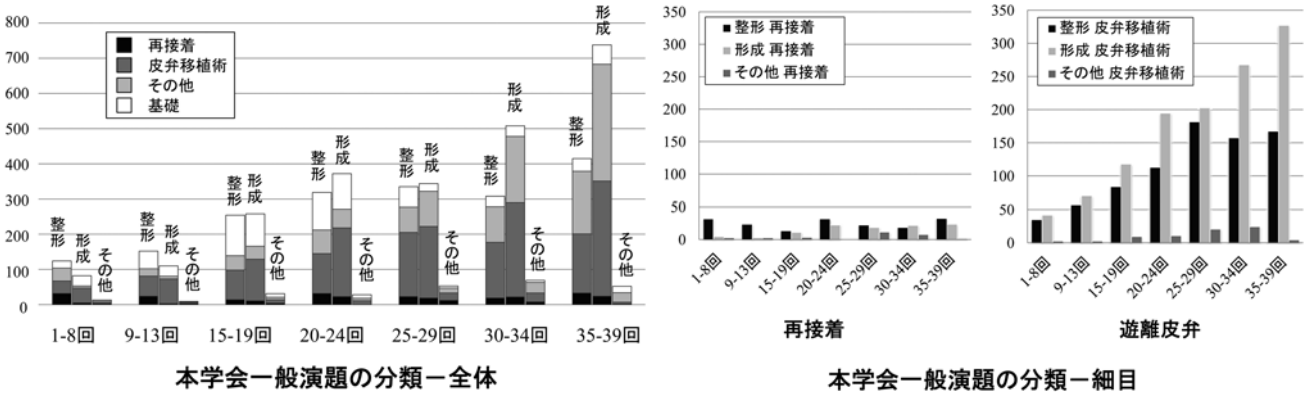

（a）　（b）

図 17　本学会での一般演題数の分析
a）全体，b）再接着と遊離皮弁別の演題数

Mt Fuji Microsurgery Symposium と称して，河口湖の Fuji View Hotel を会場に選んだ。しかし，交通の便に問題があり，海外の参加者が戸惑うかとも危惧されたので，まず，前日（4 月 16 日）の夕方に新宿の京王プラザホテルで get-together party（cocktails）を行い，そこからバスで Fuji View Hotel まで送りこんだ。したがって，実際の学会受付は 4 月 17 日となったが，この日に直接ホテルまでたどり着く外国人の方々も多く，最終的には期待よりも多くの方々（約 300 人弱―外国人 130 名）にご参加いただいた。

あいにく，学会参加受付け日は富士山に雲がかかっており，まったく見えなかったので，小生もがっかりした。しかし，学会初日の午前中にまったく晴天となり，休憩時間に全員が外に飛び出し写真，写真で次のセッションの開催がなかなかできなかったほど，外国人にとって直近でみる雪を頂いた富士山は大変好評であった。この学会は，発足以来に各自が持参した症例を適宜供覧して discussion する方式で行われてきたため，慣れない日本人は討論への積極的な参加が難しかった。このため，この会からは一般口演も採用することにしてもらい，日本人の参加も非常に多いものとなった。また，桜や桃の花の季節で社交行事も非常に盛んに行われ，Welcome Party，Faculty Dinner，会員懇親会（Symposium Dinner），Farewell Party とほとんど毎日が宴会であったような気がする。中でも，特に，八王子の「うかい鳥山」の一部を借り切っての会員懇親会では日本人，外国人入り乱れての懇親会となり，良き思い出となった（**図 15**）。

また，この symposium の運営にあたっては，形成外科，整形外科の先生方に領域を超えてご協力いただいた

のが印象的であり，その後の若手の海外活動にも大きく役立ったと思う。

4．1990年～現在：発展期

筋皮弁や前腕皮弁の登場は再建外科に画期的な進歩をもたらし，また，肩甲骨皮弁，腓骨皮弁など骨付き皮弁などによる下顎の再建は，形成外科領域において癌切除に伴う欠損の修復などに大きな福音をもたらした。反面，皮弁採取部の瘢痕や機能障害などの問題もあり，できるだけ筋肉を温存するmuscle-sparing flap，光嶋勲氏らによりさらに発展形にした穿通枝皮弁が開発された（**図16**）。これらは乳癌切除後の乳房再建などにも有用で，近年の新しい進歩ともなっているが，手技的難易度が高いのが問題であろう。

最後に，この講演を機会に，本学会における一般口演の出題数を過去の学術プログラムより集積してみた。もちろん，本学会は形成外科，整形外科領域の演題が主であるが，最近の10年間（第30回以後）は形成外科領域での出題数が非常に伸びている。これは皮弁（組織弁）移植の領域で発表が大きく示され，マイクロサージャリーが頭頸部再建，乳癌切除後の再建など「がん切除後の再建」に必須となっていること，各大学や大手施設では形成外科にとってマイクロサージャリーは必須の手技であること，新しい皮弁が次々と開発さてきたこと，などの理由によると思われる。一方，切断手指の再接着はほぼ一定数であり整形外科（手の外科を含む）からの演題が若干多いものとなっている（**図17**）。

整形外科と形成外科がともに切磋琢磨し，本学会をさらに発展されて行くことを強く望むものである。

まとめ

形成外科領域におけるマイクロサージャリーの発展を，遊離皮弁を中心に述べた。遊離皮弁以外にも切断指再接着，機能的筋肉移植，末梢神経のマイクロサージャリーなど，本学会での形成外科医の報告は枚挙にいとまがない。紙数の関係上，内容に偏りがあるがお許しいただくとともに，日本マイクロサージャリー学会のさらなる発展を祈念するものである。

－40周年記念講演－

日本マイクロサージャリー学会40年の軌跡
― 整形外科領域 ―

玉　井　　進
奈良県立医科大学整形外科名誉教授
奈良西部病院内奈良手の外科研究所所長

日本マイクロサージャリー学会設立40周年記念祝賀会を迎えることができたことは誠に喜ばしく，祝賀会の開催にご尽力いただいた理事長矢島弘嗣先生，第40回学術集会会長小林誠一郎先生をはじめ岩手医大形成外科関係各位，ならびに学会事務局に心から御礼申し上げる。さらに本会を40年の永きに亘って，世界をリードする学会として維持・発展させていただいた名誉会員ならびに会員各位にも心から御礼申し上げたい。

私自身も1974年に研究会設立に携わり，第一回研究会会長を務めて以来，幸いにして健康にも恵まれてすべての学会に参加でき，40年間会員の一員として関わってこられたことを誇りに思っている。

さて，設立当時を振り返ってみると，国際的には1970年9月にRijswijkでVan Bekkumによって開催されたFirst International Microvascular Transplantation Workshopがのちに第一回のInternational Microsurgical Society（IMS）と命名され，その後は2年に一回ずつ開催されてきた。この会の特色はやはり，Sun LeeやEarl OwenらのExperimental Microsurgeryが基盤となっていることである。

これに対して1972年10月，ViennaでHanno Millesiによって開催されたInternational Symposium of Microsurgeryには Prof. Julius Jacobsonほか，Acland, Brunelli, Cobbett, Kleinert, Millesi, O'Brienら Reconstructive Microsurgeryの世界的パイオニアたち約20人が参加しており，私も招聘されて講演した。この会はのちに第一回のInternational Society of Reconstructive Microsurgery（ISRM）と命名され，その後は1999年までIMSと交互に2年に一回ずつ開催されてきたが，これら二つの学会が発展的に合併して，2001年からWorld Society of Reconstructive Microsurgery（WSRM）となり，第5回は土井・光嶋先生がChairmenで沖縄にて開催され，土井先生がPresidentを務めた第7回はChicagoで今年の7月に，第8回はPresidentがProf. Scott Levine, ChairmanがProf. Ashok Guptaで，インドのMumbaiで2015年3月に開催される予定となっている。

1972年（昭和47年）5月，新潟で開催された第15回日本手の外科学会（田島達也会長）の折に，招待講演で来日したMr. Bernard McC O'Brienが「Digital Replantation and Revascularization」のテーマで講演したが，これがきっかけとなってマイクロサージャリー・再接着術への関心が高まり，全国大学の整形外科・形成外科医たちがマイクロサージャリーの技術研修を希望して奈良に来られるようになった。片や，1973年から東京警察病院形成外科，次いで東京大学形成外科において波利井清紀先生が，1974年から新潟大学整形外科で吉津孝衛先生が，次いで柴田　実先生が，さらに1976年からは広島大学整形外科の生田義和先生がマイクロサージャリー実技の研修と普及にご尽力いただいてきた。

1959年以来，玉井らによる犬の切断肢再接着実験，1963年には井上・豊島らによる世界で3例目の完全切断手再接着，1965年小松・玉井らによる世界で最初の母指再接着，1968年には玉井らによる犬の遊離筋肉移植，1970年には藤野らによる犬の乳房移植，1972年には波利井らによる世界で最初の遊離側頭皮弁移植，1973年には伊藤らによる末梢神経のfunicular suture，1973年には上羽・藤川らによる世界で最初の前腕への血管柄付き腓骨移植，1973年には波利井らによる世界で2例目の顔面神経麻痺に対する遊離筋肉移植，1975年には生田らによる世界で4例目のVolkmann contractureに対する筋肉移植など等，1960年代から1970年代にかけて，すでにわが国では世界をリードするような実験的・臨床的実績がある。従って，整形外科・形成外科領域で自然発生的にわが国にマイクロサージャリーの勉強会を作ろうとの声が聞こえてきたのは至極当然のことである。

1974年（昭和49年）2月に，慶應大学整形外科の矢部　裕助教授のご仲介で，先生のクラスメートであった慶應大学形成外科の藤野豊美助教授と奈良医大整形外科講師であった私が，京都ステーションホテルで「日本マイクロサージャリー研究会設立」についての話し合いを

持った。その結果，研究会設立の方向で，発起人として生田義和，玉井　進，藤野豊美の連名で，とりあえず全国各大学の整形外科・形成外科学教室宛に研究会への参加を呼びかけ，同年5月8日の夕刻より東京芝プリンスホテルにおいて「日本マイクロサージャリー研究会設立記念夕食会」を開催したところ，60人もの参加があり，この分野への関心の深さに気を強くした。

「時 将に来たれり」というわけで，研究会世話人として生田義和，玉井　進，波利井清紀，平山　峻，藤野豊美，牧野惟男，矢部　裕，山内裕雄の8名の方々を選任し，事務局は慶應大学医学部マイクロサージャリー室に置いた。会計担当に内西兼一郎氏，庶務には原科孝雄氏が指名され，会則も作成された。

そして第一回研究会が1974年9月16日に，奈良県橿原市の奈良医大講堂において開催されたわけである。

日本マイクロサージャリー学会39年間の演題数の推移を見てみると，**図1**のように第一回は僅かに14題であったが，39回では314題と22.5倍に増加している。整形外科と形成外科の演題数は，第16回くらいまでは整形外科の演題数が形成外科を上回っていたが，その後は逆転して，次第に形成外科からの演題が増加している。これは，整形外科ではマイクロサージャリーはあくまでも主任教授や当該科首脳部の好みにより，あるいは個人の選択に任されている反面，形成外科ではすべての医師にとってマイクロサージャリーの技術修得が必須とされているからである。

整形外科におけるマイクロサージャリーは主として，血管・神経損傷の治療，切断肢・指再接着，足趾移植や皮弁，骨・関節，筋肉・腱，神経などを用いた上肢並びに下肢再建のほか，まれに脊椎外科などにも応用されている。

切断肢・指再接着

マイクロサージャリーの手技が再建術に初めて応用された分野であり，研究会発足当時にはすでに再接着の手術手技は確立されていた。再接着を始めた頃は，とりあえず来院した症例はなんでもかでも繋いでみる傾向にあり，もちろんそれが手技の向上にも繋がったことは確かである。しかし，結果的にみると，「肢・指がくっついただけでは成功とはいえず，やはり有用な機能が回復しなければ意味がない」ということが分かってきて，次第に再接着の適応が次のようにしぼられた。

基本的適応としては，切断肢・指の重要組織が温存されていること：鋭的切断が最適で，引き抜き切断や高度の挫滅切断はたとえ再接着しても良好な機能は期待できない。切断されてからの阻血時間が6～8時間以内であること：もし冷却されておれば12～24時間以内でも再接着が可能である（切断肢に含まれる筋肉量にもよるが）。患者の全身状態が手術に耐えうること。その他，年齢，性，職業，再接着願望なども考慮されねばならない。

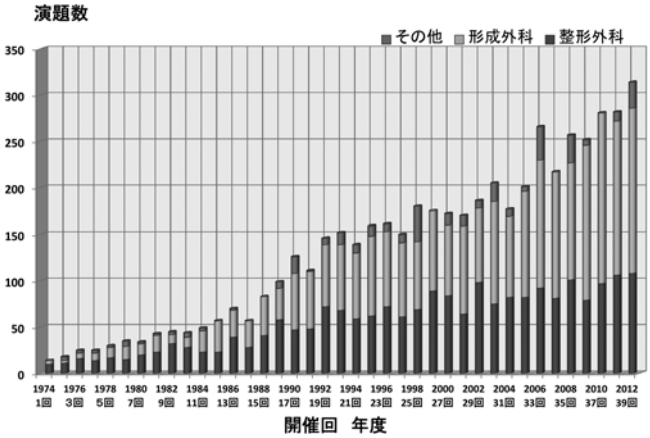

図1　演題数の推移

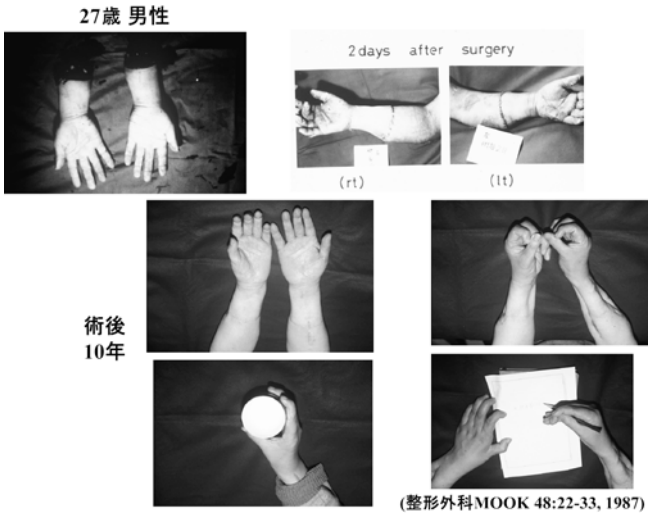

図2　小島哲夫，片井憲三：両前腕切断再接着

さらに切断部位では前腕の遠位2/3，手，母指，多数指が絶対的適応となり，単指切断は個人的適応といえる。前腕中枢や上腕切断も再接着の対象にはなるが，おおむね良好な機能回復は期待できず，術後数回に及ぶ機能再建術が必要となるので，患者には術前に十分なインフォームドコンセントが必要である。下肢切断は切断条件や年齢によって決定すべきであろう。

小島・片井氏の症例で，裁断機による両側前腕末梢1/3の切断例である。両側とも見事に再接着され，術後10年の機能回復は良好である（**図2**）。

二重・三重切断の再接着例も散見されるが，部位によっては組織の縫合部が複数になるため，機能の回復は極めて困難である。この症例は柴田氏による右前腕の二重切断である。遠位部は不全切断であるが，術後5年

6ヵ月の機能回復は，さすがは新潟手の外科で，比較的良好である（**図3**）。

私が経験した6歳男児の右手三重切断では，幅1.5 cmの中間部分は除外して末梢を中枢端に再接着し，後日，示指列による母指化術と皮弁形成を追加して，有用な手になっている。2-PDは3 mmと良好である。

指先部切断は単なる断端形成よりもはるかに機能的・美容的に優れていることから，術者の技量にもよるが，再接着が適用されるべきであろう。山野氏はultramicrosurgeryにより多くの指先部再接着を手がけており，成功率も67.6%～100%と良好である（**図4**）。

下肢切断は義肢との兼ね合いで，切断条件や年齢等に左右される。これは薄井氏らの症例で，4歳男児の左下腿切断であるが，再接着後の機能は素晴らしく，高校生の頃にはスキーのディスタンスクラブの主将を務めるまでに回復している（**図5**）。

熊本機能病院では1981年5月に，わが国で初めての「切断肢再接着センター」を開設され，2010年までに約614肢・指の再接着に成功し，成功率は87.9%であった。このようなセンターがわが国に5～6ヵ所できれば，すべての症例をカバーできるのではないだろうか。

福居氏が1958年から1993年までの切断肢・指再接着の全国統計をとり，第22回本学会（札幌市）で発表した。それによると，全国で再接着術を手がけている94施設から回答を得て，9,193例9,664肢・指（趾を含む）が再接着され，8,227肢・指（85%）が生着したとのことであった。これらのfunctional successはどれくらいだったのか，今後の調査に期待したい。

足趾移植

わが国では1973年に私たちが行った45歳女性の左母指欠損に対する母趾移植例（**図6**）が最初であるが，日本人はスリッパや下駄をはくことが多いため，母趾を失うことに躊躇する患者が多く，主として第2，3趾がよく用いられている。

母指欠損にも第2か3趾を移植されることがあるが，美容的には問題がある。母指再建にはやはり，他指に比べてある程度の大きさと太さが必要になるので，MP関節より末梢の基節部切断であれば，1980年にMorrisonによって発表されたgreat toe wrap-around flapによる再建がよく用いられている。**図7**は母指基節部欠損に対してWAF移植術を施行したもので，美容的にも満足すべき成績である。いずれにしても，足趾による手指の再建は美容的・機能的に最も優れた手術であるので，手の外科医には必修の技術といえよう。

遊離皮弁移植

1972年9月に波利井氏らにより世界で最初の遊離皮弁移植が現実のものとなって以来，世界的に発展を遂げ

図3　柴田　実：右前腕二重切断再接着

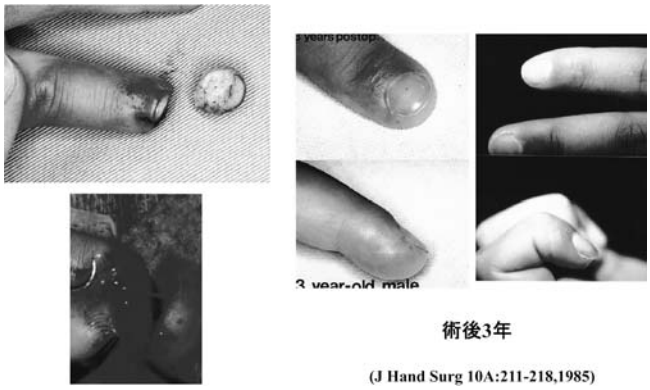

図4　山野慶樹：Ultramicrosurgeryによる指先部切断再接着

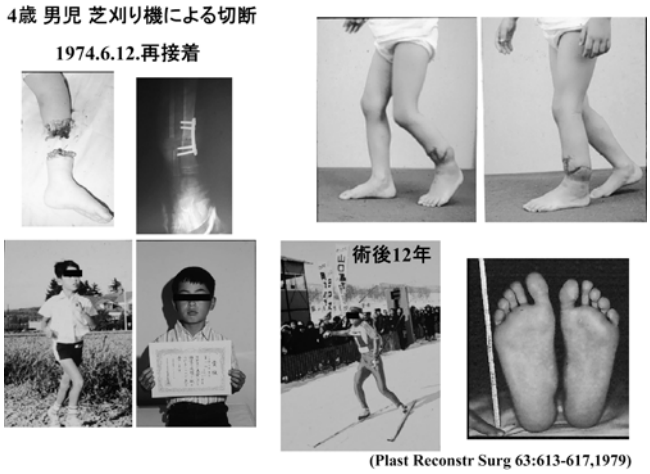

図5　薄井正道，ほか：小児左下腿切断再接着

た分野である。

整形外科医が用いる皮弁はおおむね四肢の外傷後や腫瘍切除後の再建が主となるので，採取部位はある程度限られてくる。皮膚欠損の範囲が広いときは広背筋皮弁，鼠径皮弁，外側大腿皮弁，肩甲皮弁や腓骨皮弁，小さい皮弁としては前骨間皮弁や上腕外側皮弁，前腕皮弁，足背皮弁，内側足底皮弁，wrap-around flap, hemi-pulp flap，静脈皮弁，手の各種島状皮弁などがよく用いられている。これらは知覚皮弁としても応用できる。光嶋氏が得意とする穿通枝皮弁や thin flap は術者の技術に負うところが大きいようである。もちろん局所皮弁で解決できるときにはあえて遊離皮弁を用いる必要はない。

吉村氏は 1984 年に腓骨皮弁を開発したが，腓骨と一緒に骨皮弁として，あるいは皮弁単独でも使用できる大変有用な皮弁であり，第 1 例は，このような手の挫滅創による皮膚欠損に移植されている（**図 8**）。

自験例の 4 歳女児の左手の動静脈瘻の症例では，病変のある皮膚を骨・関節，腱，爪を残して切除し，両足背皮弁を移植した。知覚も正常域まで回復し，機能的にも良好である。

中山氏が 1981 年に初めて静脈皮弁の実験を報告し，次いで吉村氏は 1984 年に手指の皮膚欠損に対する静脈皮弁移植を報告している。その後，多くの人に追試され，実験的研究に基づいた静脈皮弁の系統的分類もなされている。

骨・関節移植

血管柄付きで採取できるドナーには腓骨，腸骨，肩甲骨，肋骨と大腿骨内側顆がある。

血管柄付き腓骨の移植に世界で初めて成功したのはオーストラリアの Taylor ら（1975）とされていたが，それより前の 1973 年 12 月 18 日に，京大整形外科の上羽・藤川氏が，20 歳男性の右尺骨先天性偽関節症に対して腓骨を移植している。近位部は変形癒合，遠位部は偽関節が残存したが，その後は手術も追加せず，機能的には良好で，ADL に支障はないとのことである（**図 9**）。

この手術は 1976 年以降急速に普及発展し，外傷による骨欠損や偽関節，骨腫瘍切除後の再建などに応用されてきた（**図 10**）。

腓骨の血行のモニターとしては，吉村氏の腓骨皮弁を用いるときは，皮弁の血行を観察していれば腓骨自体の血行も確認できるし，さらに 1983 年に発表された血行モニター用の「buoy flap」は非常に便利で，一般に広く利用されている。

藤氏は 1985 年に血管柄付き腓骨を，血行を温存したままで二つ折りにして移植する手術を考案し，1988 年に英文誌に報告している。力学的に 1 本の腓骨では足り

図 6　玉井　進，ほか：左母趾の手への移植

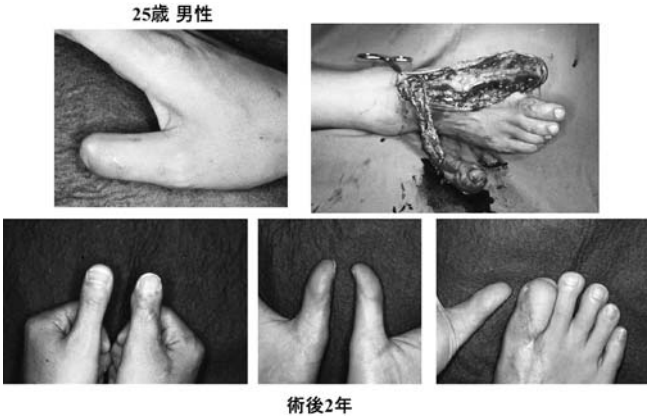

図 7　玉井　進 ほか：右母指基節部欠損例－右足からの WAF による再建

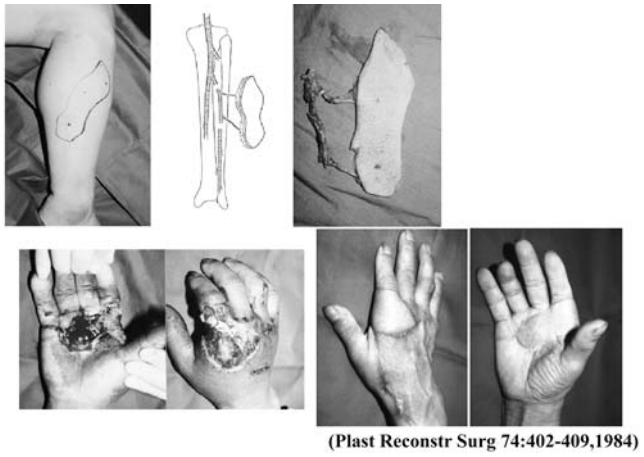

図 8　吉村光生：Peroneal Flap 腓骨動静脈皮弁

ない大腿骨への移植や，前腕や下腿で血管吻合は1ヵ所でも，2本の骨への同時再建が可能となった。

先天性偽関節症への腓骨移植は永年の難病を解決してくれた。1歳女児の症例で，術後9年で移植腓骨は見事に脛骨と同じ太さに肥大している。しかし，時には難治性のものや残存変形・短縮に対する治療を要するものもあり，われわれもIllizarov固定器を用いて骨延長を行っている。

移植腓骨の肥大現象はわれわれ整形外科医にとってはきわめて興味深い問題で，これまでに多くの研究発表があるが，同門の水本らが行ったラットの下腿骨移植実験で，蛍光物質投与による多重bone labelingで検索すると，四肢の長管骨の横径成長には，部位によってそれぞれ異なった方向性を有していることが判明した。例えば脛骨は前内側方向に向けて骨新生が，後外側で骨吸収が起こりながらeccentricに成長していく事実を確認した。この現象は「drift phenomenon（by Frost）」と呼ばれている。

藤巻氏らは1983年に，他に先駆けて血管柄付き腓骨移植を大腿骨頭壊死症の治療に応用した（**図11**）。4例に実施して，3例は経過良好であったが，1例は残念ながらOAが進行して，後年人工関節置換術を行っている。

腓骨頭も半関節として血管柄付きで移植して関節形成に利用することができる。

血管柄付き腸骨移植はTaylor（1978）によるPRSへの報告が最初とされているが，彼により，浅腸骨回旋動静脈より深腸骨回旋動静脈系のほうが骨への血流がより豊富であるとされてから，一般には後者が用いられている。

室田・富田氏らは，1982年に遊離血管柄付き腸骨移植による大腿骨頭壊死症の治療を18例に施行して良好な成績を収めているが，1982年の第9回本学会で藤氏から，血管柄を切断せずに有茎で腸骨を大腿骨頭に移植可能であることが示されて以来，有茎での移植が普及している。

血管柄付き肩甲骨移植はTeotら（1981）が最初に発表しており，骨単独で，あるいは骨皮弁としても応用できるが，整形外科医の間では腓骨ほど普及していない。藤沢・平田氏らは，1992年に骨・筋皮弁として下腿開放性骨折の治療に初めて応用して良好な結果を得ている。

大腿骨内側顆からの血管柄付き骨移植は酒井・土井氏らによって開発され，1988年に日本手外科学会で発表された。骨皮質が薄くて豊富な海綿骨を有しており，手の外科領域に有用な移植骨である。

足趾関節の手指への移植は1980年に吉津氏らによっ

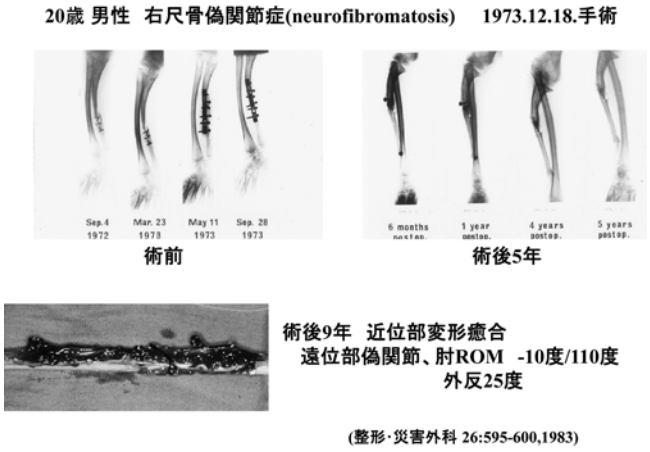

図9　上羽康夫，藤川重尚：世界で最初の血管柄付き腓骨移植術

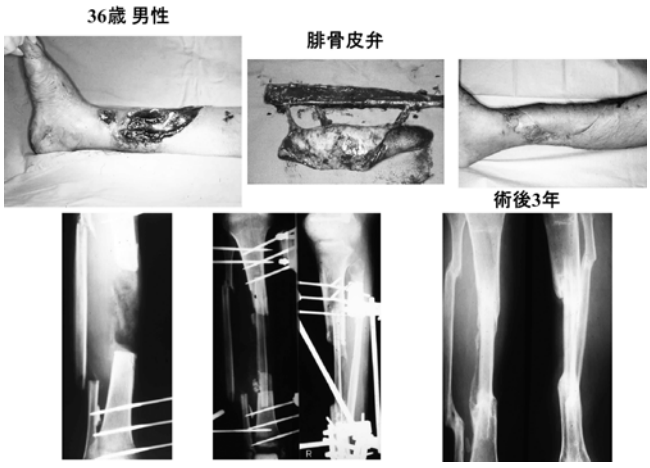

図10　玉井　進ほか：右下腿感染性骨欠損－腓骨皮弁移植

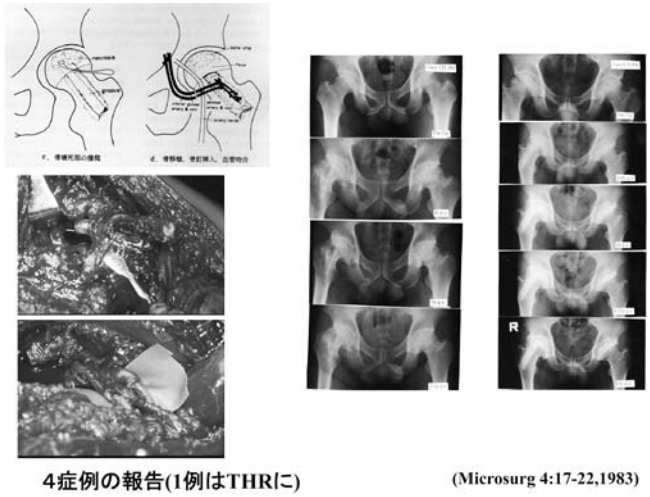

図11　藤巻有久，山内裕雄：大腿骨頭壊死に対する血管柄付き腓骨移植

て報告された。第2趾MTP関節を第2・3趾伸筋腱，足背皮弁と一緒に挙上し，これを挫滅手の第2－MP関節再建に移植された。術後ROMは－40度/75度で伸展制限が残っている（**図12**）。同じ頃に順天堂大学からも同様の発表があった。

1988年，第15回の本学会で関・柴田氏らは足母趾の血管柄付きMTP関節を用いた肘関節粉砕骨折の再建について発表した。移植に当たって関節の可動性をよくする工夫が施されており，術後7年で－20度/120度と良好な可動性が得られている。

遊離筋肉移植

1968年に私たちが犬における実験的研究を発表し，1973年に波利井氏らがわが国で初めての臨床例を施行した。

整形外科領域では1975年5月に生田氏が，6歳男児の右前腕Volkmann contractureに対して遊離大胸筋の移植に成功している。

赤坂・原氏らは，以前から故津山直一先生が開発された腕神経叢麻痺の肘屈曲再建に肋間神経移行術を行ってきたが，1983年以降，症例によっては大腿直筋を移植し，第3，4肋間神経を移行して良好な肘屈曲を得た。また手関節背屈再建に薄筋を移植し，運動神経には第5，6肋間神経を移行して，術後成績は良好である。

土井氏らも1982年以降，257症例に379筋肉移植を行っているが，中でも全型腕神経叢麻痺に対するdouble muscle transferは世界に誇るべきものである。

第1回目の手術で薄筋を用いて肘屈曲と指伸展を再建（運動神経には副神経を）し，第2回目の手術で同じく薄筋を移植して肘屈曲と指屈曲の再建（運動神経には第5，6肋間神経を）を行うというもので，術後2年5ヵ月の肘関節と手指の機能回復は素晴らしいものである（**図13-1，13-2**）。

その他

先天性撓尺骨癒合症の癒合部を切離して前腕の回旋機能を獲得させる努力は多くの先人によって行われてきたが，ほとんどは失敗に終わっている。金谷氏らは血管柄付き遊離筋膜・脂肪弁移植によりこれを可能とし，すでに120症例にこの手術を行っている。術後3年の機能改善は素晴らしいものがある（**図14**）。

末梢神経外科の分野では，1960年代に京大の故伊藤鉄夫先生らによって先鞭をつけられた神経のfunicular sutureあるいはepineuro-perineural sutureは完全に一般化し，限られた症例では血管柄付き神経移植も行われているが，採取できるドナーに問題が残る。

神経移行術では，上腕で尺骨神経の運動枝を利用するOberlin法がよく行われて好成績を収めている。

神経の端側縫合の手技や神経再生のメカニズム，手術

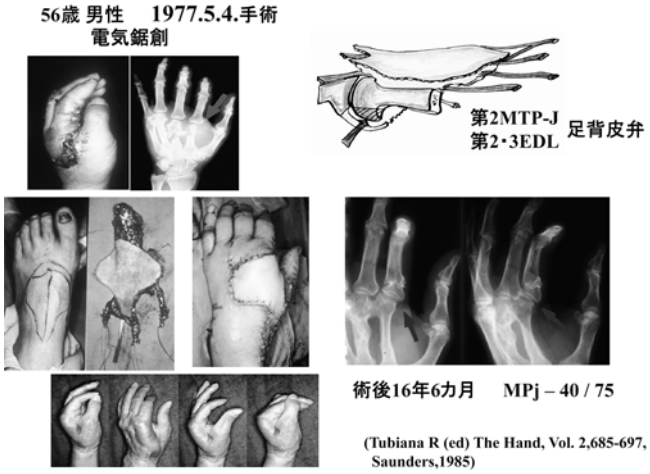

図12　吉津孝衛，ほか：遊離血管柄付き趾関節移植

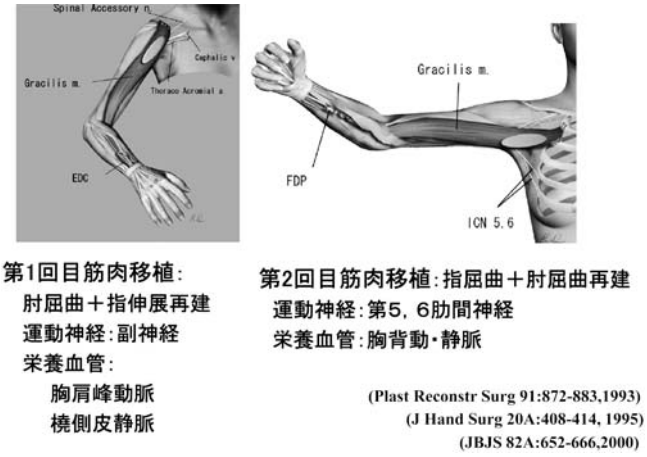

図13-1　土井一輝，ほか：遊離筋肉移植による腕神経叢麻痺の再建

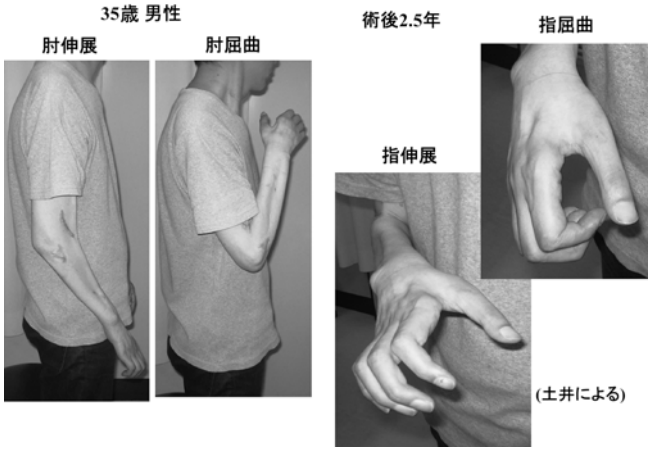

図13-2　右腕神経叢損傷全型麻痺

適応などについても発表されてきた。四肢においては知覚の回復は比較的よいようであるが，運動の回復は必ずしもよくないというのが一致した見解である。

人工神経の材料としては，PGAで作製されたチューブにコラーゲンスポンジを充填したものが多いようである。東洋紡の製品の臨床治験では，S-W法による評価で優・良が約70%を占めていたとのことであった。稲田氏は，CRPSにも用いて満足すべき結果を得ている。

以前より指先部再接着に挑戦してきた山野氏の「ultramicrosurgery」，perforator flapの世界を開いた光嶋氏の「supermicrosurgery」に続いて，黒島氏が2003年に発表した従来のmicrosurgeryからさらに飛躍した「次世代微小外科neo-microsurgery」あるいは「half-millimeter microsurgery」は，0.5 mm以下の血管を40～50倍の鏡視可能な新しい高倍率顕微鏡と30ミクロンの針付き縫合糸の開発によって，「無名血管領域への挑戦」が現実のものとなりつつある。

同種移植に関しても多くの実験的研究がなされており，外国ではすでに手や顔面の同種移植が実施されているが，良好な経過をたどる症例の蔭で免疫抑制剤による重篤な副作用や，経済的な問題で免疫抑制療法を続けられずに再切断に至る症例もあるなど，わが国で臨床応用されるまでにはまだまだ多くの問題を孕んでいるように思われる。

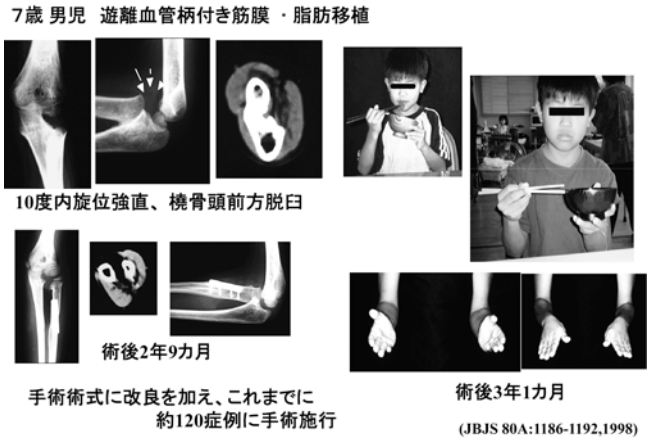

図14　金谷文則，ほか：先天性橈尺骨癒合症の分離手術

microsurgeryとtissue engineeringとの融合や，prefabricationを導入した組織移植などまだまだ多くのトピックスがあるが，時間の関係で省略する。

本学会が「**誰にでもできる，よりやさしく安全なマイクロサージャリー**」の方向に向かっていることは，今後の整形外科医の基礎研修に大きな光明をもたらしてくれるであろう。そして次の50周年までには，「**マイクロサージャリーが特殊な手術ではなくなる時代**」が到来するであろうことを期待したい。